د.هاني الأشقر

* Histology of urinary system *

- ال urinary system تتكون من 2 kidneys ، 2 ureters ،
urinary bladder و urethra (هنا الطبيعي)
ممكن أكثر من 2 kidney وممكن 1 kidney .

- ما الهدف من ال urinary system ؟؟
- الهدف الأساسي هو ال filtration
- reabsorption ، excretion ، regulation of fluid and electrolytes ، secretion of rennin and erythropoitin
↓ ↓
تكوين red blood cells ، blood presure

cells وليس corpuscles ، ال RBCs تتكون في bone marrow كـ cell
ثم بعد ال maturation تفقد مكوناتها ما عدا ال cell membrane وتصبح corpuscle .

∴ لذلك لو صار عنده renal failure بنعمل له filtration بالجهاز
نعطيه erythropoietin وإلا بيحدث عنده anemia .

- شكل ال kidney : لها lateral convex و medial
concave وفيه hilum طالع منه vein ، artery ، ureter.

- The kidney is a large compound tubular gland.
↓
= exocrine
(فيها endocrine cells) .

- تتكوّن من : stroma

↵ capsule : thin fibrous C.T with smooth muscle surrounded by adipose tissue

يثبت الـ Kidney لإنه الـ Kidney ليست موجودة على bone ، عشان هيك الناس الـ obese لما بيجوا يعملوا دايت ممنوع ينزل وزنه بشكل سريع لإنه من هون الـ fat الي رح يفقده هو الي حوالين الـ Kidney .

↵ renal interstitium : وبين الحشوة تاعت الكلية ، تكون قليلة في الـ cortex (لأنه الـ cortex زحمة) وتزيد في الـ medulla ، وهو عبارة عن fibroblasts, macrophages و interstitial cells التي تفرز الـ medullipin .

★ صورة ← في المنتصف عندي الـ medulla وهي عبارة عن 12) pyramids إلى 18 ، نطايط تفتح في الـ minor calyces

↓

كل 3 بيعملوا major (في منهم 3 أو 4 في الـ Kidney) ويكونوا renal pelvis ونهايته هو الـ ureter .

- صحيح أن الـ renal calyces والـ pelvis والـ ureter لهم نفس الـ lining وباقي الكلية (cortex و medulla) خلايا مختلفة لكل lining تاعهم .

وفي الصفائح عندي renal papillae عبارة عن قنوات فاتحة فيها الـ collecting ducts .

- بين ال pyramid والتاني في renal column وهو عبارة عن extensions من ال cortex ناحية ال medulla .
- ال cortex في منه داخل على ال medulla ، ال medulla نفسها عبارة عن rays (شعب) الشعب ما تمثل renal ducts and tubules وعشان هاي القنوات في ال medulla بشكل منتظم فتظهر في ال medulla على هيئة شعب = rays ، زي ما قلنا ال cortex داخل على ال medulla كان ال medulla (ال rays داخلين على ال cortex .

* Renal lobule → ال rays مع ال cortex المقابل لها
* Renal lobe → ال pyramid مع ال cortex المقابل له

- ال rays عبارة عن collecting ducts of Bellini ، في tumor اسمه renal cell carcinoma في منه نوع اسمه collecting duct of Bellini carcinoma بيكون ال tumor طالع من ال collecting duct في ال medulla .

منثورة

① → cortex (dark) + granular (B.Vs)
② → medulla (pale)

* يحتوي ال cortex على uriniferous tubule .

loop of Henle ، glomeruli ، أنابيب ، collecting duct وجزء منها extend لل medulla .

- Uriniferous tubule (functional unit of kidneys)

nephron | collecting duct

nephron:
- renal corpuscle (malpighian)
- proximal convoluted tubules.
- distal ~ ~
- loop of Henle.

* ليش ما حطيت collecting duct منهم؟
- لأنه الـ embryology تاعهم مختلف
وفي أمراض تؤثر على الـ nephron
وفي أمراض تؤثر على الـ collecting ducts. لذلك تم فصلهم.

- nephron : main functional unit (من ناحية الـ filtration)
في مرض اسمه polycystic kidney disease ما في مشكلة في الـ nephron
ولا الـ collecting duct - لكن الجزء من القناة الذي يربط بينهم مسدود ، مع
السنوات بيصل الكلية تكون مليانة urine .

. each kidney contains 1-1.4 million nephrons
الـ nephron لما يموت لا يتم تعويضها ، مع الـ aging احنا بنفقد nephrons ،
الـ hypertensive يفقدوا nephrons بشكل أسرع .
* الـ nephrons وين موجودة ؟؟
- subcapsular تحت الـ capsule على طول
- في juxta medullary ← الموجودة في junction بين cortex و medulla
- intermediate .

عددها 1/7 من الـ nephrons
←

- لكل واحد منهم له شكل معين ووظيفة معينة ، فمثلاً : cortical
اللي هو subcapsular و intermediate لهم short loop
of henle عكس اللي في juxta medullary لها long
loop ← لأنه عليهم دور في ال concentrated urine.
- القرود ليس لديهم juxta medullary nephrons فال urine عندهم
طلباته ماء ليست concentrated.
- ال Kidney تفلتر 180 لتر ماء في اليوم ، لكن ال urine اللي
يخرج = لتر ونصف أو لتر و 80 ، يعني $\frac{1}{10}$ من الكمية فال urine
تأتينا concentrated بفضل juxta medullary nephrons.
- لكل 6 nephrons فاتحين على single collecting duct.

★ Renal Malpighian corpuscle :

- vascular ball , 200 um diameter.
- أي إشي في الدنيا يؤثر فيه ، ولو راحت لا تعود ثاني على ال collecting
، proximal و distal و loop of henle لو اضفت تتجدد.
- تتكون من : vascular pole و urine pole

vascular pole	urine pole
↓	↓
داخل ب afferent	فتح بعد filtration
طالع ب efferent	ذاهب إلى proximal
	ثم loop of henle
	ثم distal
	ثم collecting tube
	ثم collecting duct

ملاحظة :
ال afferent هو arteriole تدخل ثم يحدث تفريغ
لل lumen اللي تغير ال diameter لتزويد الضغط ،
هو convoluted (ليفه حوالين نفسه مثل كرة الصوف) عشان
تزود الضغط عشان ليسمح للدم إنه يحدث له filtration ثم تخرج
بال efferent وهو (arteriole فرع) لكن الفرق إنه أقل diameter.

- هذا بينقسم إلى جزئين : intralobular هو اللي الـ proximal ، وجزء منه loop of henle هو اللي vasa recta . بنسميها artery لأنه straight لأنه arterial blood ، لـ L يلف مع loop of henle يصبح venous في نهاية الـ distal .

ليش لأنه arterial ؟؟ لأنه الـ filtration ليس فقط في الضغط العالي ، هلا الـ tubules في nephron موجودة عشان secretion و reabsorption يعني 70% من الـ content اللي بيطلع من الـ carpuscles هاي بحيث لا reabsorption تاني ، في الـ carpuscle الفترة اللي صارت عبدية لـــا .

- أصلاً لو ماشي هاي الجزئية و الـ urine . هذا شابه على الـ ureter مباشرةً هذا شيء قاتل !! بتدخل dehydration في 10 دقائق .

لذلك بحيث reabsorption حسب الحاجة ، فأنا محتاج area تكون hyperosmotic يعني بدي الـ tissue هو اللي loop of henle تكون مثلاً إسفنجة تكون hyperosmotic . ليش ؟؟ تكون فيها NaCl ، طيب من وين أجيبه ؟؟ لازم من artery اللي هو vasa recta ، بعد ما طلعت طلعة venous مش محتاجة .

الـ هاي الكرة (renal carpuscle) تتكون من Bowman's capsule في 2 layers .. visceral و parietal بينهم Bowman's space

- visceral: الـ lining بتاعة simple modified للـ squamous cells (Podocytes)!

- parietal: الـ layer ، lined by flat simple squamous epi... يعني cells لما تقترب أكثر urine pole تتحول إلى cuboidal cells .

- Bowman's space: أصله collecting space الـ urine بيجري الفترة ثم على proximal ....

LL Podocytes : modefied simple squamous epithelial cells.

① بيطلع منها processes : primary ، secondary .

- primary ↓ Long.
- secondary ↓ - طالع من primary - بنسميه pidicles.

- الـ podocytes قاعدة على capillary ، الـ primary موازية لها و الـ pidicles عليها .

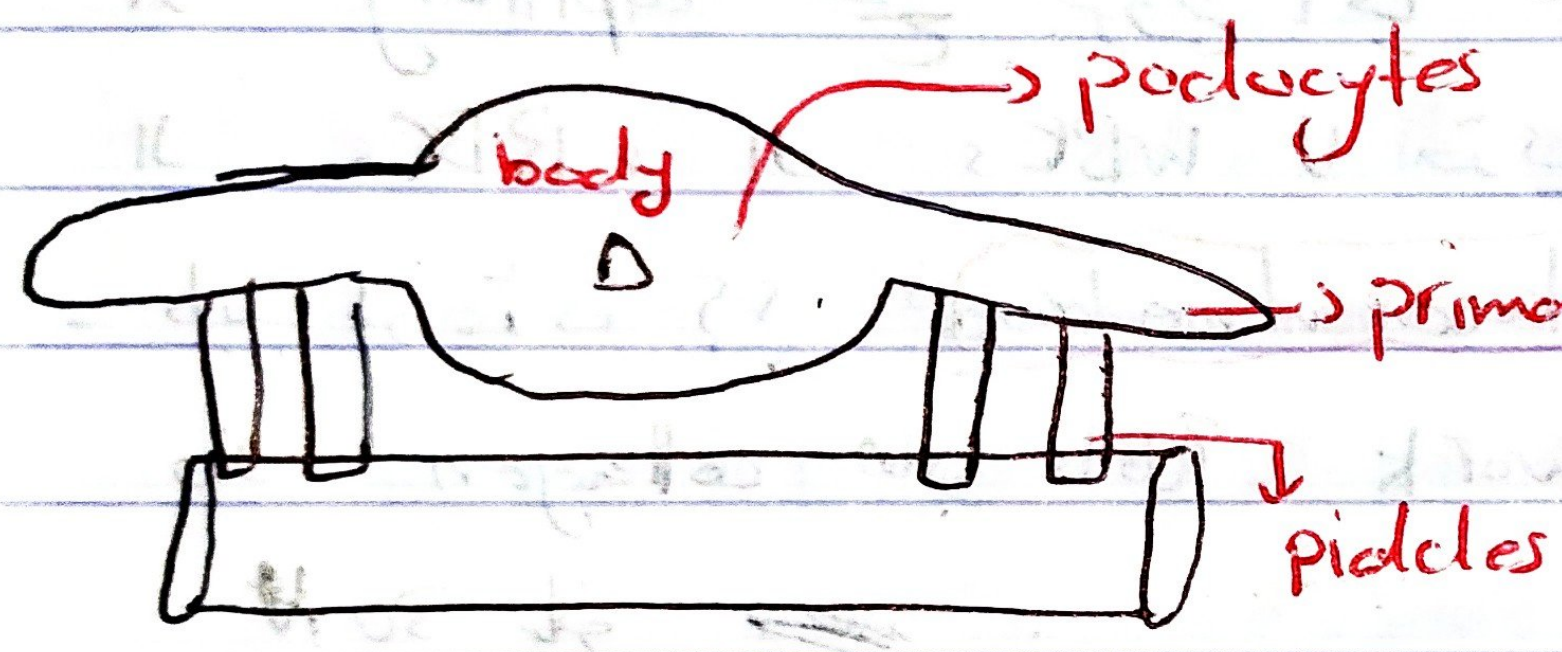

- هي space بنسميه هو جزء من Bowman's space عشان هيك للأسف filtration رح يجي في هذا المكان .

(حيث ... الـ podocytes قاعدة على capillaries ، الـ lining تاع الـ capillaries هي endothelial cells (simple squamous) عليها basement membrane وهو الوحيد الـ fenestrated في الجسم .

بين الـ podocytes و الـ capillary ، في basement membrane
وهيك صاروا 2 basement membranes بيصيروا fused together
بيعملوا الـ glomerular basement membrane .

لـ الـ basement membrane بالأصل ملوّن من 2 layers :
dark و light .

لما يصيروا fused بيصيروا 3 :

light	← lamina rara
dark	← lamina densa
light	← lamina rara

- الـ glomerular basement membrane لو صبغناه بـ H+E مش رح يبين :
لازم صبغة خاصة مثل stain : pas stain (Periodic acid schiff)

← في الـ podocytes بين الـ pidicle والـ pidicle فراغ اسمه **slit**
وهذا الـ slit بكون covered by a diaphragm والـ diaphragm هاد عبارة
عن cell ~~[struck]~~ coat = فيه glycoprotein ، هذا الـ glycoprotein
هو اللي بيعطي الـ diaphragm .

ليش بحكي عنهم ؟؟ عشان الموضوع اللي ماحكي عنه لقدام "Blood renal barrier"
أنا عندي ضغط عالي فالدم الموجود في هذا المكان بيحاول يهرب ، والـ fenestrations تحت
الـ capillary تسمح بخروج أي شي طالما أقل من 100 M لذلك
(ميكرون)
الـ RBCs و الـ WBCs لا تعدّي .

- طيب لو عدّت ؟؟ في glomerular basement membrane (الأهم) وهو collagen type 4
والـ collagen هاي عاملة network فيها فتحات تسمح بخروج مواد أقل من
30 M نانو ~~[struck]~~ .

- بعد هيك عندي slit و diaphragm من 7 - 9 .

- الـ plasma بتعدي من الـ fenestrations لكن بعد هيك ما بتعدي ، الـ glomerular
basement membrane ليس فقط physical membrane إنما لها علاقة بالـ
negative charge فلا يسمح بالخروج .
- الـ glomeruli اختصت بالأشياء المهمة للجسم فرح ترجع تكمل في الـ circulation
لكن الـ water كله طلع ، لكن بعد شوي رح يحدث له reabsorption .
- 63% من الـ reabsorption في الـ pro. ثم loop ثم distal

* Mesangial cells :

← الـ mesangium عبارة عن C.T فيه cells ، أهم خلية فيه هي الـ
mesangial cells : شكلها مثل النجمة ولها multiple processes
rich in basophilic cytoplasm ، darkly stained nucleus ،
و lysosomes

لم فمنا نوعان : extraglomerular و intraglomerular

- موجود ناحية vascular pole — within renal corpuscles
- جزء من juxta medullary apparatus. — between capillaries. لأنه الـ podocyte لا تغطي كل الـ capillaries

Functions of mesangial cells:

1. Supportive + renewal of GBM: لأنه مرة دشغال طول الوقت على 180 لتر فطبيعي يتعطل جزء منه فهي بتعمله renewal (هي والـ podocytes) عن طريق الـ secretion للـ -- (من السلايد زهقت تت)
2. Contractile function: بيخلي الضغط كما يلي، أقل وضعيفة لطـ لأقل أصلاً الـ contractile والـ pressure، الأهم؟؟ الـ phagocytic function لأنها أصلاً طالعة من الـ monocytes.
3. Phagocytic function
4. Extraglomerularmesengial cells: هي جزء من الـ juxta glomerular apparatus، هذا الـ apparatus موجود في الـ vascular pole of corpuscle يعني بين الـ afferent والـ efferent.

لم juxta medullary apparatus تتكون من 3 :

1. macula densa

يعني لونها dark، وهي جزء من الـ distal حدث فيها تغيير زاد طولها فتحولت من cuboidal إلى columnar وطبعاً zc لذلك dense و ليـس لها basement membrane، وهي osmo receptors بالتالي تعمل monitoring للـ sodium level.

[2] Juxtaglomerular cells : عبارة عن modified smooth muscle cells خلايا
من tunica media تاع ال afferent (صدفياً نقال وجزء بسيط من ال
efferent) ، ال nucleus بدل ما هي rounded تصبح elongated
ال cytoplasm فيها granules وال granules هاي فيها rennin .
بذلك هي مسؤولة عن rennin secretion .

[3] Extraglomerular mesangial cells : عبارة عن support وبتوصل ال
signal اللي طالعة من ال macula densa إلى ال glomeruli عشان
تقلل ال vasoconstriction حسب نسبة الصوديوم .

وظيفة ال apparatus كله ⇐

- Regulation of glumerular filtration rate and blood pressure through RAAS system.
- Mechanism : drop of blood pressure or volume → ↓ GFR →
↓ Na + chloride concentration in distal → Macula densa بتحس
stimulate juxta cells → secrete rennin

↓

ثم angiotensin I إلى angiotensinogen
ثم يحدث 2 يتحول إلى ACE عن طريق
vasoconstriction ← يعلي الضغط .

Difference between proximal and distal convoluted tubules

	2.Proximal convoluted tubule	3.Distal convoluted tubule
Shape and size	✓ More convoluted. ✓ Longer (15mm). ✓ Larger diameter(60um). ✓ Very narrow lumen.	✓ Less convoluted. ✓ Shorter(5mm). ✓ Smaller diameter(40um). ✓ Wider lumen.
Site: start end	✓ Urinary pole of renal corpuscle. ✓ The beginning of descending limb of loop of Henle.	✓ Start at ascending loop of Henle. ✓ Ends by collecting tubules. ال glomeruli بتلف فبتلاقي الdistal جنب ال vascular pole
L.M of lining epithelium	✓ 3-5 cell in cross section. ✓ High cuboidal (pyramidal). ✓ Ill defined cell boundaries. لانه الخلايا متداخلة في بعض ✓ Apical brush border. ✓ Basal acidophilic striations. الstriation هي التعرجات تاعت ال membrane	✓ 5-8 , up to 20 in macula densa. ✓ Cuboidal cell (wide lumen). ✓ Clear cell boundaries. ✓ Less apparent. ✓ Less basal striations.

	✓ Cytoplasm is deeply acidophilic and granular. ✓ Nuclei are rounded and basal.	✓ Cytoplasm is less acidophilic and less granular. ✓ Nuclei are rounded and central.
EM of cells: Apical surface	**Has microvilli :** Many , long brush border	Few short
Lateral surface	**Has interdigitation:** Extensive indistinct cell boundaries	Less apparent and clear cell boundaries
Basal surface	**Show parallel striation due to:** Basal infoldings active ion transport Parallel mitochondria (many)	Less apparent
Function	✓ Active reabsorption of glucose and amino acid. ✓ Reabsorption of Na , Cl , K and H2O. و 63% of NA هاي أهم وظيفة	✓ Reabsorption of Na and H2O under the effect of aldosterone and ADH. ✓ Excretion of H2 and NH3.

Loop of Henle) ← هو U-shape يبدأ عند الـ proximal ينتهي عند الـ distal .

- الـ descending و ascending ، فالـ lining تختلف على حسب ؛ في عندي thick ascending limb و thick descending limb يشابهوا الـ distal والـ proximal (شوفوا السلايد) وما بينهم تلاقي thin وهاي الـ lining 1st flat cells اللي هي simple squamous epithelium .

Collecting tubules) ← عبارة عن الـ excretory portion of uriniferous tubules ، عبارة عن drainge
والـ lining هو simple cuboidal epi ـ شكل .

- كل من 6 إلى 8 من tubules فاتحة في collecting duct ثم بتدخل deeply penetration لتحت الـ medulla فتدخل medullary rays ثم pyramid ثم papillae ...

- في نوعين خلايا في الـ collecting tubules : principal cells و intercalated cells .

الخلايا هاي cuboidal ، أكثرها principal هي الـ most abandant
- cuboidal to columnar pale stained + distanct cell membrane in medullary rays + medulla (موجودة في rays in cortex).

- وظيفتها : regulate reabsorption of water + electrolyte + regulate secretion of K.

- are intercalated : few and scattered cells slightly darker stains in medullary rays → reabsorption of K when its low , + maintain acid-base balance.

Blood supply of Kidney

- Renal artery : enters hilum → interlobar arteries (8 - 12 lobes) في ال corticomedullary junction يلف حول pyramids يعطي → interlobular artery يعطي → afferent glomerular artery → efferent
↓
when leaves glomeruli gives peritubular capillaries → vasa recta

---

→ Urinary passages ←

ل calyces / renal pelvis / ureter / urinary bladder / urethra .

ل كلهم شبه بعض . بذلك لو صار urethelial carcinoma ماي طالع في كلهم لأنهم كلهم نفس ال histological structure ال mucosa مكونة من uroepithelium (transitional epithelium) و ال lamina propria وهي عبارة عن fibroelastic C.T وال musculosa و ال adventitia .

* Ureter ← في mucosa تكون prominent longitudinal folds فيظهر ال ureter كأنه نجمة (stellate shape) .

ـ فال ureter فيه mucosa lined by uroepithelium و في submucosa ، في musculosa يعني muscle inner longitudinal و outer circular من smooth muscle .

في ال lower third تضاف لها كمان layer تساعد في peristalsis ودفع ال urine لل bladder ، وآخر شي طبقة adventitia هي fibroelastic C.T .

- ال uroepithelium تتكون من 3 layers : basal و intermediate و superfecial ال umbrella cells

* Urinary bladder ← نفس الكلام .

سؤال/ ليش سمينا ال uroepithelium ب transitional ؟؟
لأنها في حالة ال empty تكون من layer thickness [5-6]
بعد هيك بتفرد بتضل تكبر تكبر (ال lumen) لحد ما تكون توصل [2]
- أي زيادة في ال urine عن 1500 تصير خطر .

* Urethra ← هي نهاية ال urinary system .
- in male → 20 cm. (prostatic / membranous / penile)
- in female → short و straight و lined with transitional
و جزء منها يتحول إلى stratified أو columnar pseudostratified
وفي النهاية في ال distal end تتحول إلى stratified squamous epithelium .

تمت :)